

2病変が近接して存在した早期胃癌の一例

回答

主任教授
東京慈恵会医科大学内視鏡医学講座 炭山和毅
Kazuki SUMIYAMA

症例 >>>>

症例 79歳，女性

既往歴 高血圧，高脂血症，S上結腸癌内視鏡治療後，右膝人工関節置換術後

現病歴 人間ドックにて上部消化管内視鏡検査を施行したところ，胃前庭部小彎—後壁に隆起性病変を認め，精査・治療目的にて紹介受診となった。

所見 前庭部小彎から後壁にかけて中心に発赤を伴う隆起性病変を認めた (図1A, B)。

経過 再度精密検査として上部消化管内視鏡 (図2A, B)，上部消化管造影検査 (図3) を施行した。

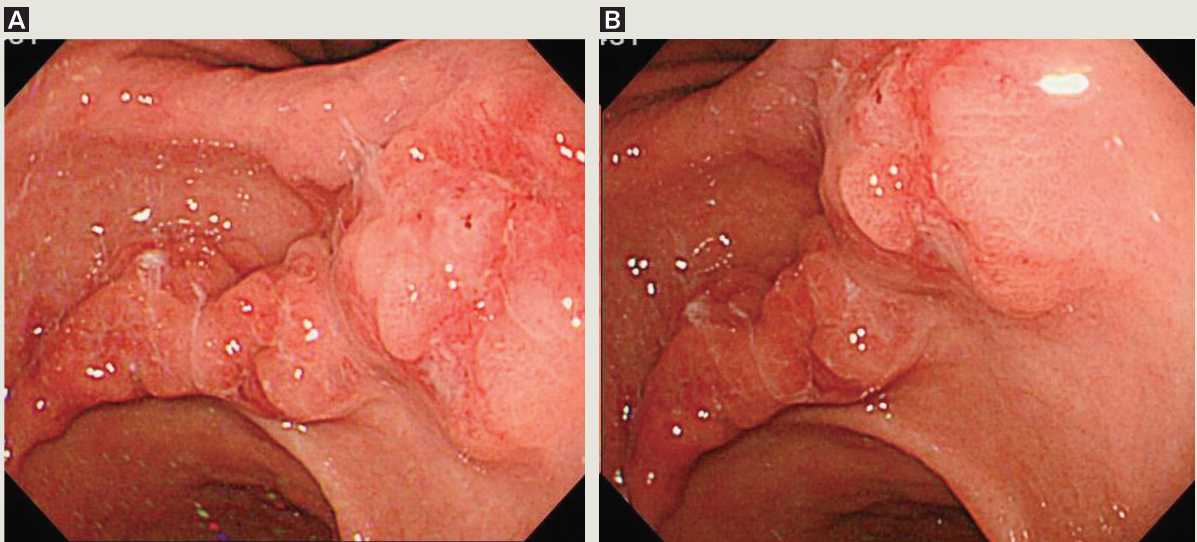


図1