

問 41歳，男性。3ヵ月間の左側腹部痛・食事量低下・倦怠感・体重減少・貧血の精査として実施された上部消化管内視鏡において十二指腸粘膜に小さな白色隆起性変化が多数認められた(図1)。診断は？

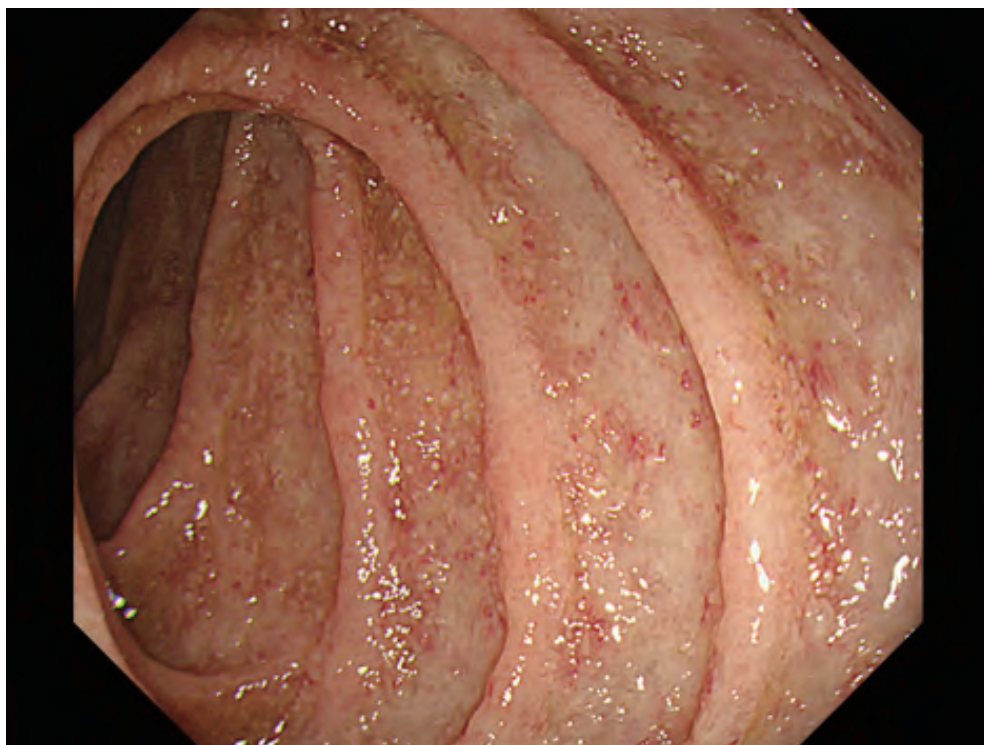


図1. 上部消化管内視鏡での十二指腸所見

横浜市立市民病院感染症内科部長

立川 夏夫
NATSUO TACHIKAWA